

Tuberkulose des Rindes

Tuberkulose-VO vom 17. Juni 2009

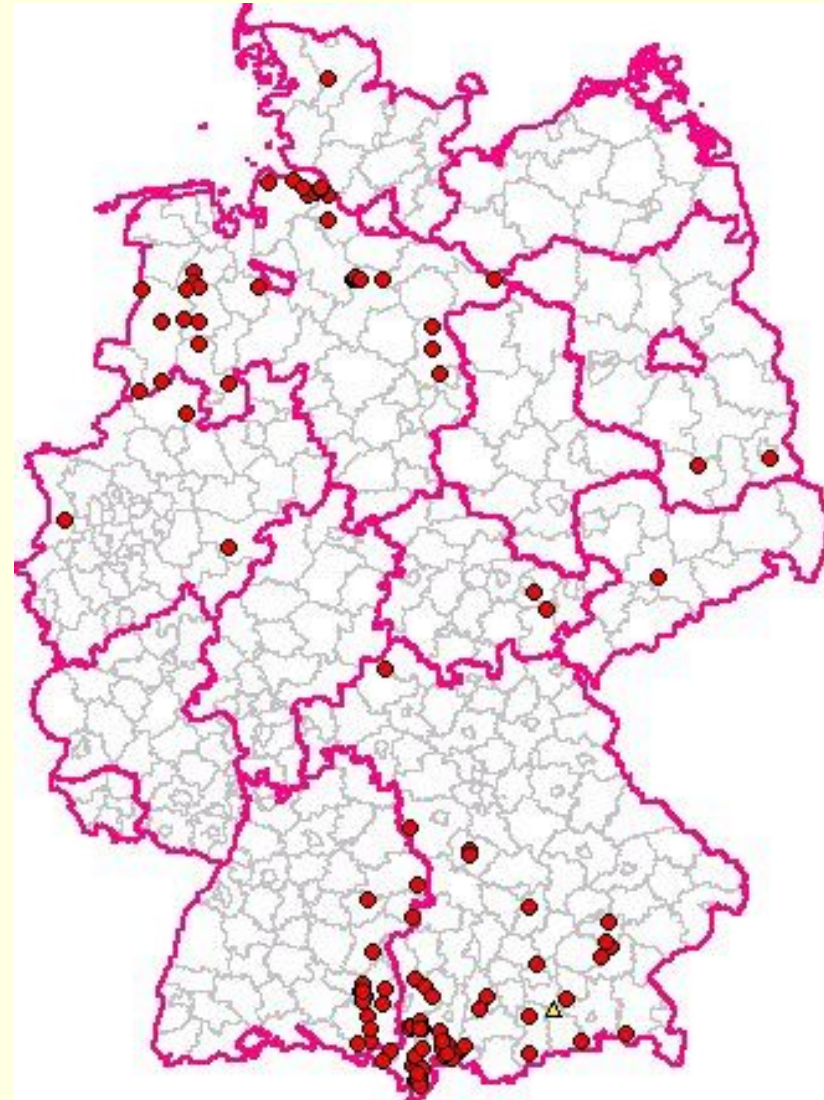
Geschichte der TBC – Bekämpfung

- Staatliche TBC – Bekämpfung seit 1967
- Tuberkulinisierung ab 1972
 - ➔ flächendeckend
 - ➔ Rinder ab 6 Wochen
 - ➔ 1981: Rinder ab 2 Jahren
- Ende der Tuberkulinisierung: 01.01.1997
- Entscheidung 97/76/EG
 - Status: „**amtlich frei von Rindertuberkulose**“
- Diskussion:
 - Intensivierung der Fleischuntersuchung
 - und/oder Tuberkulinisierung

Tuberkulose – BRD

01.01.1997 – 17.11.2009

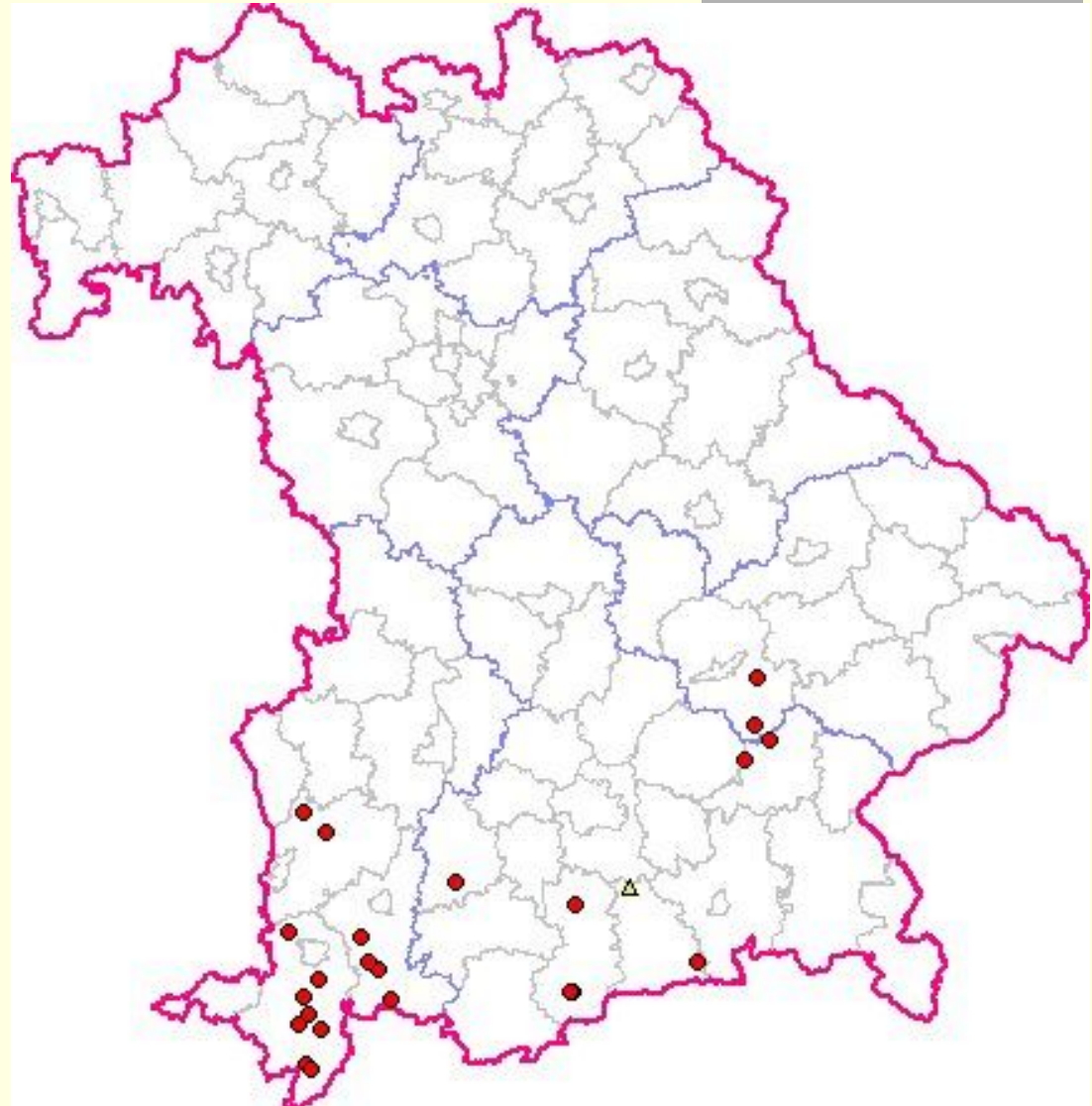
117 Fälle
1 Verdacht



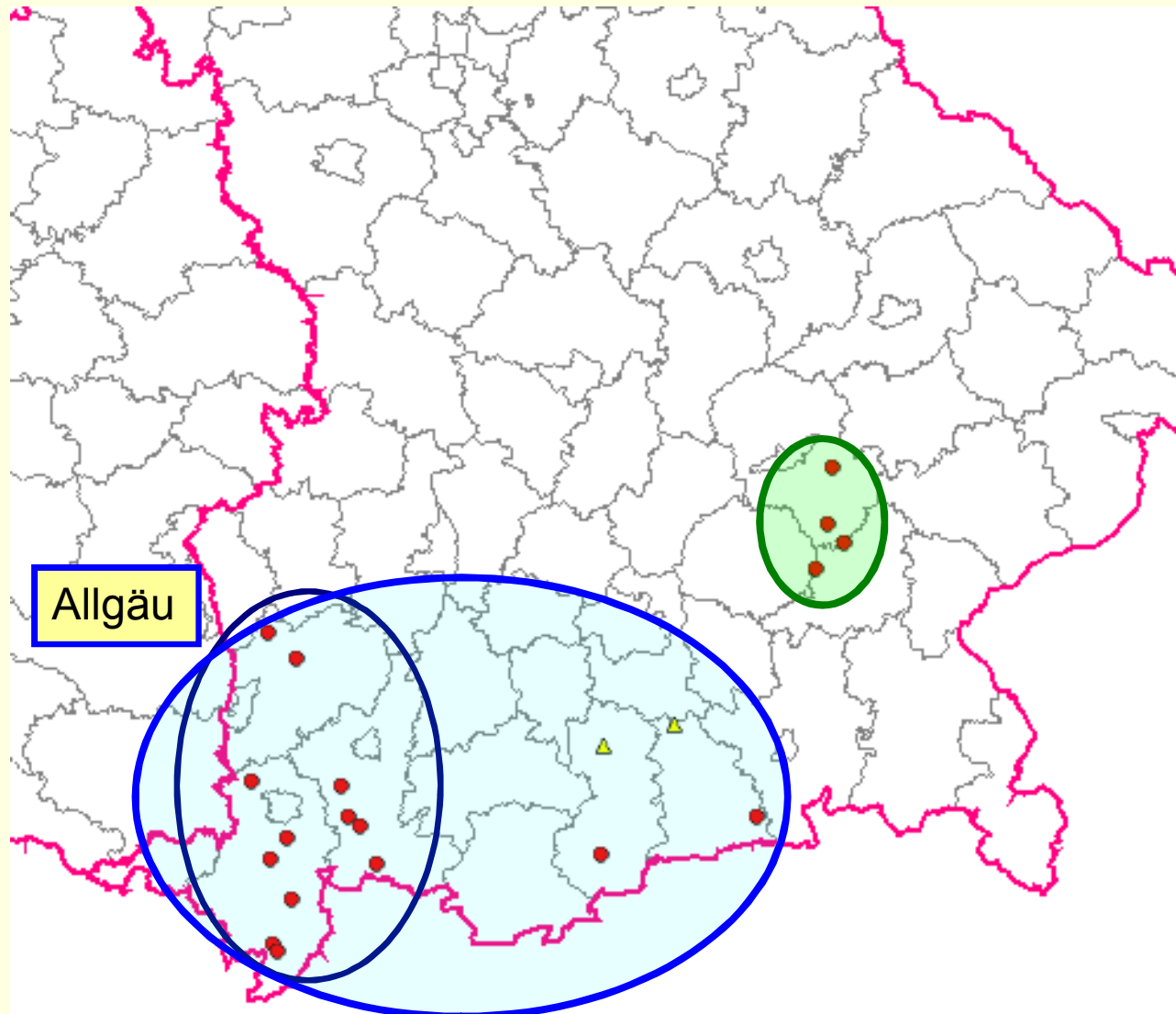
TBC – BY

01.01.2008 – 17.11.2009

25 Fälle
1 Verdacht



TBC – Bayern 2008 / 2009

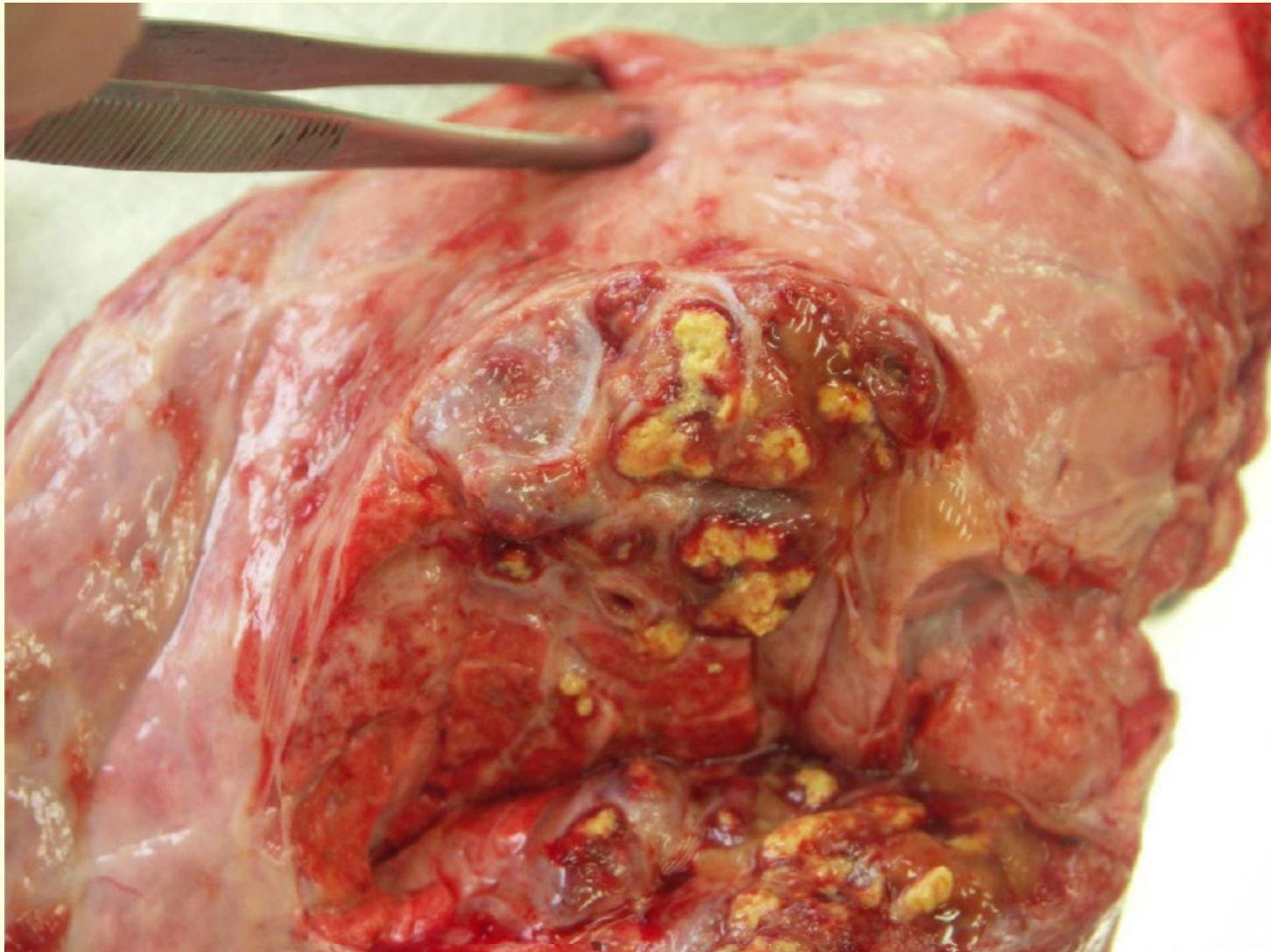


Allgäu

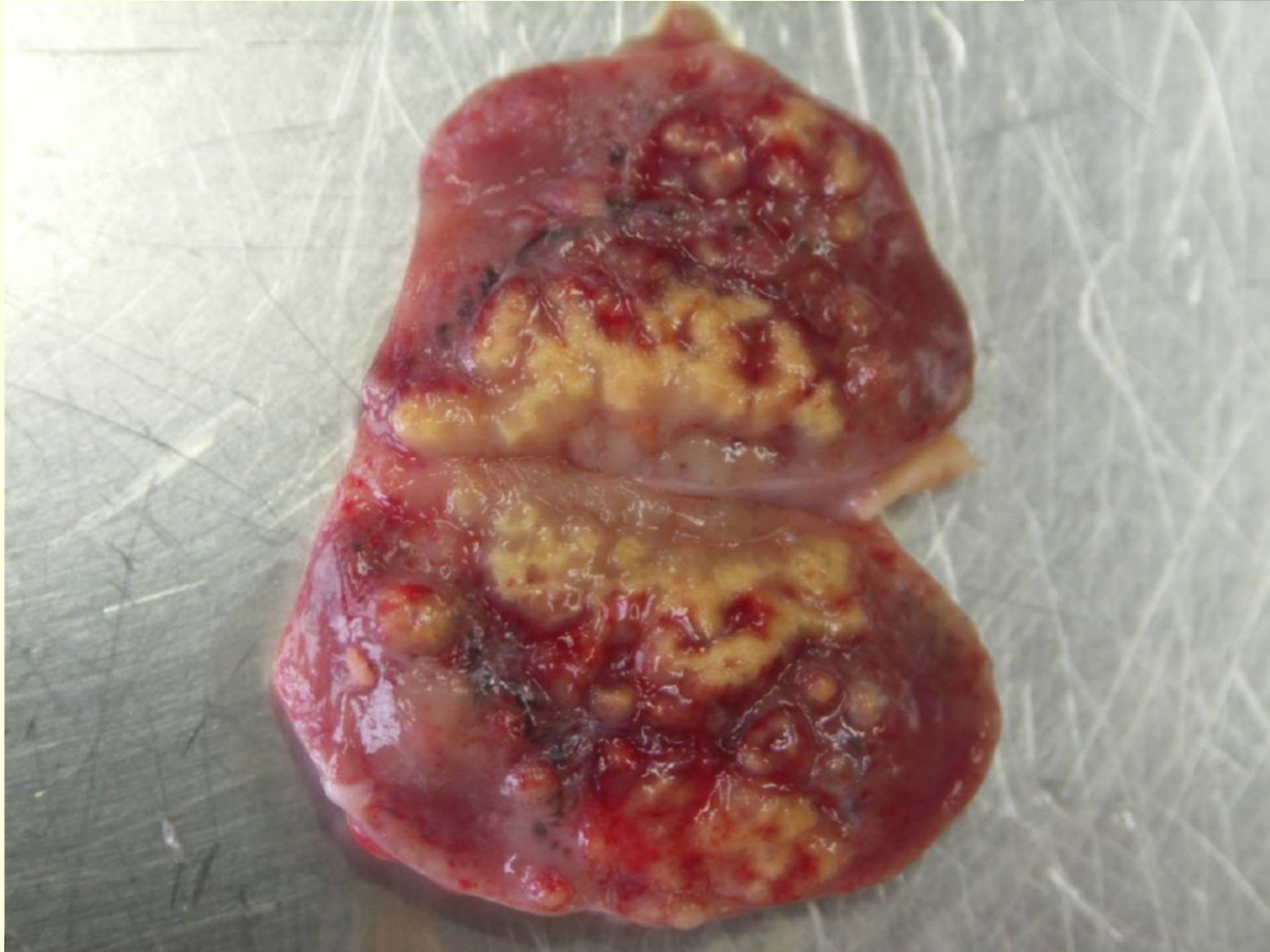
M. bovis

M. caprae

TBC – Rind: granulomatöse Herde



Granulomatöse Lymphadenitis



Bekämpfungsmaßnahmen

- FLU: path.-anatom. Veränderungen für TBC
 - Proben an LGL Erlangen → OSH (Mo-Do)
 - TK vorläufig beschlagnahmt
 - Verdachtssperre (stand still obliatorisch)

- **PCR positiv** → TK genussuntauglich
- **Folgen für Herkunftsbetrieb:**
 - Simultantest bei Rd > 6 Wo
 - Bestandssperre komplett
 - Status amtlich anerkannt TBC-frei ausgesetzt
 - Epidemiologische Ermittlungen (5 Jahre)
 - Milchlieferung verboten
 - bis Schutzmaßregeln nach § 9 TBC-VO aufgehoben
 - Milch von neg. getesteten Tieren:
 - Wärmebehandlung
 - Phosphatsetest negativ
 - Will keine Molkerei haben

Aufhebung der Schutzmaßregeln nach § 9

- Verdacht unbegründet (PCR negativ)
- **TBC erloschen**
 - alle Rinder verendet, getötet oder entfernt
 - sk, sv, evtl. av Rinder entfernt **und**
 - nach 8 Wo Klinik + Tuberkulinprobe neg.
 - nach 8 Wo Tuberkulinprobe neg.
 - Verdacht auf TBC (nur a und b)
 - Entfernung plus
 - nach 8 Wo Klinik + Tuberkulinprobe neg.
 - **PCR – positiv SH**
 - Tuberkulinprobe negativ
 - **R + D**